



УДК 631.18.01

© П. И. Барабаш, В. В. Гостюшкин, Н. Э. Косых, А. И. Мазур,
С. З. Савин, 2013

ПРОБЛЕМА ОЦЕНКИ КАЧЕСТВА ИЗОБРАЖЕНИЙ В РАДИОНУКЛИДНОЙ ДИАГНОСТИКЕ

Барабаш П. И. – канд. физ-мат. наук, старший научный сотрудник; *Гостюшкин В. В.* – научный сотрудник; *Косых Н. Э.* – д-р мед. наук, главный научный сотрудник (Вычислительный центр ДВО РАН); *Мазур А. И.* – канд физ-мат. наук, зам. директора НИИ КТиТ (ТОГУ); *Савин С. З.* – канд тех. наук, зав. лаб. (Вычислительный центр ДВО РАН)

Разработана система автоматизированной компьютерной диагностики скелетных метастазов по данным сцинтиграфии, основанная на принципах распознавания образов и обладающая функциями экспертного анализа медицинских изображений. Система включает сегментацию изображения скелета, расчет текстурных, гистограммных и морфометрических параметров, создание обучающей выборки обработанных медицинских изображений. Исследованы вопросы оценки качества изображений на примере снимков скелета.

A system of automated computer diagnostics of skeletal metastases according to scintigraphy based on the principles of image recognition and that has the functions of the expert analysis of medical images has been developed. The system includes a segmentation of a skeleton image, the calculation of the texture, histogram and morphometric parameters, and creation of a learning sample treated with medical images. The evaluation of the image quality as an example of the skeleton images has been considered.

Ключевые слова: сцинтиграфия, сегментация, компьютерная автоматизированная диагностика (КАД), качество изображений скелета (КИС).

Задача программирования расчета яркостных характеристик компьютерных томограмм в радионуклидной диагностике сводится к реализации следующих этапов: выбор изображения для анализа яркостных характеристик; сегментация зон диагностического интереса выбранного изображения с возможностью сохранения и загрузки данных на произвольном временном этапе работы оператора; расчет распределения яркости в зонах сегментации изоб-

ражения и сохранения результатов расчета; вывод сегментированного изображения в постоянную память компьютера и на бумажные носители. Точность диагностики некоторых типов онкологических заболеваний человека посредством анализа планарных сцинтиграфических изображений скелета в существенной мере зависит от их качества [1, 2].

Диагностической характеристикой качества изображений скелета (КИС) является мера визуальной четкости восприятия экспертом основных участков скелета (области головы, грудной клетки, позвоночника, таза, крупных суставов, длинных трубчатых костей и т.п.) на снимке. Поэтому разработка методов компьютерной оценки КИС актуальна на пути к созданию систем автоматической обработки вышеупомянутых изображений. К настоящему времени разработаны различные методы количественной оценки качества изображений основанные на расчете таких параметров как резкость, контраст, шумы и др. [3-6]. Однако попытка их применения для расчета КИС на вышеупомянутых изображениях не дали адекватного ответа в сопоставлении с субъективной оценкой экспертов. Для оценки КИС нами использована абсолютная оценка качества изображения (т.е. без сравнения его с эталонным изображением) [7]. При этом значению КИС для конкретного снимка присваивается соответствующая категория в рейтинговой шкале (цифровое значение от 5 до 1) в порядке убывания качества отображения скелета на снимке (рис. 1).

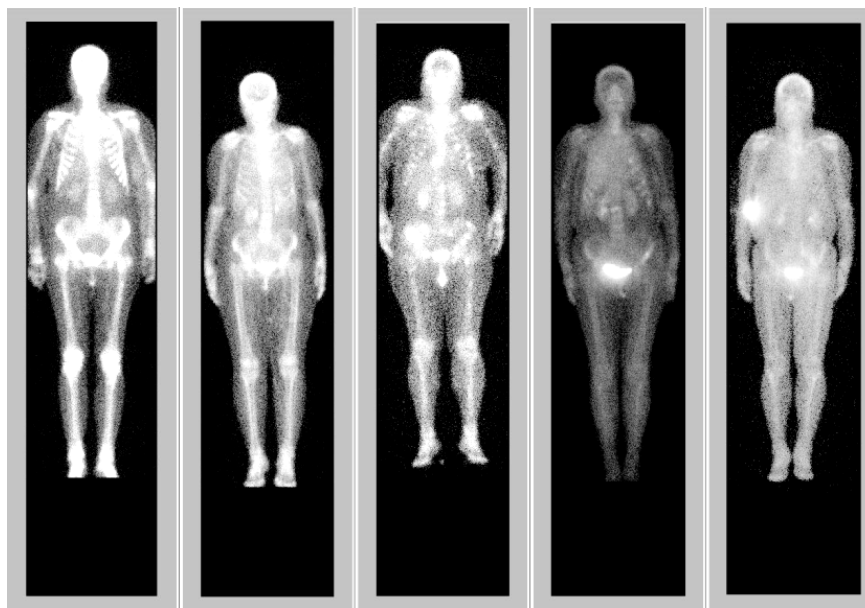


Рис. 1. Пример снимков из экспертной выборки заданной в порядке убывания КИС слева направо по категориям от 5 до 1 соответственно



Автоматическая оценка КИС проводилась для цифровых снимков формата DICOM: с параметрами Modality – NM и ОТ, ImageID – log ANT гамма – камеры производства GE INFINIA HAWKEYE 4. В табл. представлена классификация оценок КИС.

Таблица

Рейтинговая шкала качества изображений скелета	
5	Отлично
4	Хорошо
3	Удовлетворительно
2	Неудовлетворительно
1	Плохо

Программная реализация алгоритма расчета КИС проводилась в среде Matlab [8]. Алгоритм можно подразделить на следующие этапы. На первом этапе создается экспертная статистически значимая выборка планарных сцинтиграфических изображений скелета, в которой каждому снимку присваивается значение КИС специалистами в области лучевой диагностики.

На втором этапе проводится автоматическая сегментация области туловища и контуров в области скелета, для каждого снимка из экспертной выборки. При этом проводится фильтрация всей области снимка (с применением функции *imfilter*); вычисляется его минимум, максимум, средняя яркость и дисперсия (*max*, *min*, *mean*, *std*).

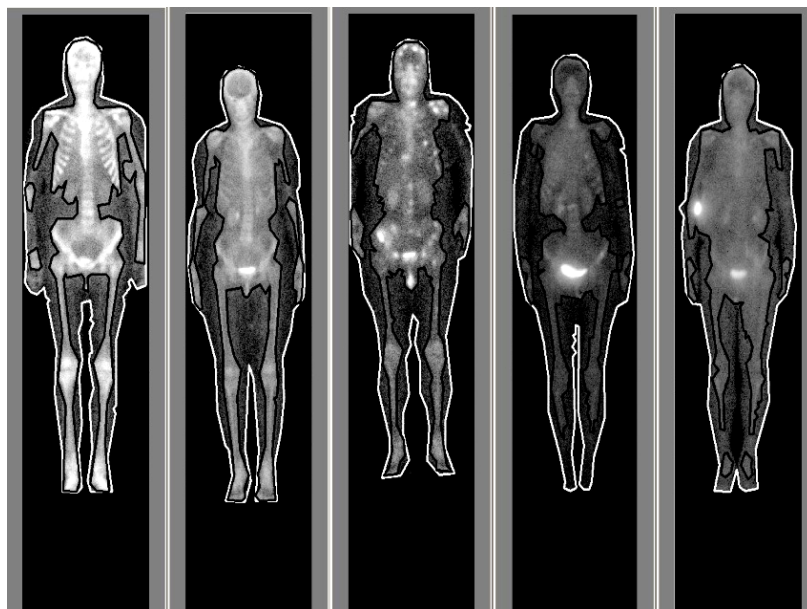


Рис. 2. Примеры автоматической сегментации туловища и области скелета снимков

С помощью функции `imadjust` значения яркости снимка преобразуются в диапазон $[\text{mean max}]$, затем с помощью функции `im2bw` проводится его бинаризация, и далее с применением функции `boundaries` сегментируется область туловища [8]. Сегментирование контуров в области скелета проводится по аналогичной схеме, однако параметры минимума, максимума и средняя яркость снимка вычисляются по области туловища (рис. 2).

Предварительный анализ свойств параметров снимков экспертной выборки в области скелета показал, что наиболее значимыми характеристиками, влияющими на величину КИС являются в первую очередь: 1) средняя яркость в области скелета; дисперсия яркости в области скелета; соотношения минимального и максимального значения по осям x и y координат контура туловища ($[\text{minX1}, \text{minY1}]$ и $[\text{maxX1}, \text{maxY1}]$) и контуров в области скелета ($[\text{minX2}, \text{minY2}]$ и $[\text{maxX2}, \text{maxY2}]$).

При этом зависимость КИС произвольного снимка можно описать соотношением:

$$\text{КИС} = (\text{Средняя яркость} + 10 * \text{Дисперсия яркости}) / 10.$$

с последующим округлением КИС до целого числа в диапазоне значений от одного до пяти, если соблюдается условие:

$$(\text{maxX2} - \text{minX2}) / (\text{maxX1} - \text{minX1}) > P \text{ и } (\text{maxY2} - \text{minY2}) / (\text{maxY1} - \text{minY1}) > P,$$

где $P = 0.83$, в противном случае значение КИС понижается на единицу (для $\text{КИС} > 1$).

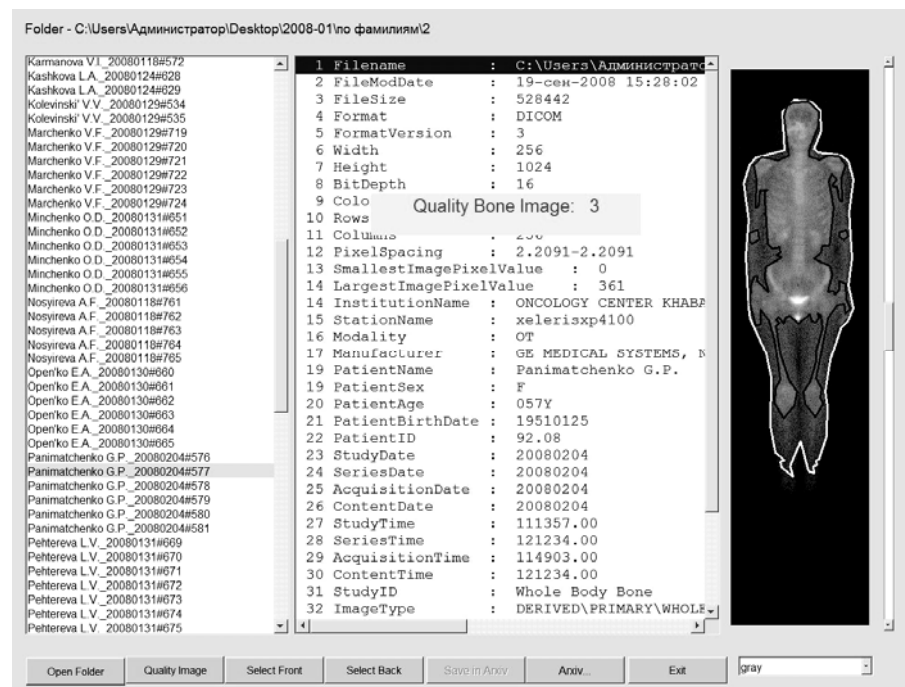


Рис. 3. Программный графический интерфейс автоматической оценки КИС



Изложенный выше алгоритм был реализован в комплексе программ автоматической диагностики скинтиграфических планарных изображений скелета (КАД), разработанной в лаборатории биомедицинской информатики ВЦ ДВО РАН (рис. 3).

Созданная автоматическая система оценки КИС позволяет существенно повысить диагностическую эффективность анализа планарных сканограмм скелета на основе метода остеоскintiграфии, а также может применяться в иных задачах радионуклидной диагностики и ядерной медицины [9-11].

Исследования полностью завершены и прошли апробацию на кафедре онкологии Дальневосточного государственного медицинского университета и Хабаровском краевом центре клинической онкологии (ХКЦКО). Существующих отечественных аналогов не найдено, проект КАД уникальный как в отношении информационных методов, так и базы исследований (ПЭТ-центр ХКЦКО). Преимуществом разработки, в сравнении с дорогостоящими зарубежными аналогами, является наличие многоуровневого полисистемного подхода к оценке состояния онкологических больных, доступный русскоязычный дружелюбный интерфейс программы, возможность ранней диагностики злокачественных новообразований, а также функционирование в интерактивном режиме сетей телемедицинского назначения.

Библиографические ссылки

1. O'Connor M.K., Brown M.L., Hung J.C., Hayostek R.J. The Art of Bone Scintigraphy Technical Aspects // J. Nucl. Med. 1991; 32:2332-2341.
2. Naddaf S.Y., Collier B.D., Elgazzar A.H., Khalil M.M. Technical Errors in Planar Bone Scanning // J Nucl Med Technol. 2004; 32:148-153.
3. Wang Z, Bovik A.C. A universal image quality index. // IEEE Signal Process Lett. 2002; 3:81-84.
4. Chen T.J., Chuang K.S., Wu J., Chen S.C., Hwang I.M., Jan M.L. A novel image quality index using Moran I statistics // Phys. Med. Biol. 2003; 48:131-137.
5. Shiao S.H., Chen T.J., Chuang K.S., Lin C.H., Chuang C.C. Quality of Compressed Medical Images // J. Digit. Imaging. 2007; 20:149-159.
6. Журавель И.М. Краткий курс теории обработки изображений. [Электронный ресурс]. – Режим доступа: <http://matlab.exponenta.ru/imageprocess/book2/index.php>
7. Монич Ю.И., Старовойтов В.В. Оценка качества для анализа цифровых изображений // Искусственный интеллект. – 2008. - №4. - С.376-386.
8. Гонсалес Р., Вудс Р., Эддинс С. Цифровая обработка изображений в среде MATLAB. М., Техносфера, 2006. 616 с.
9. Косых Н.Э., Литвинов К.А., Гостюшкин В.В., Савин С.З. Применение автоматизированного анализа для оценки результатов радионуклидных исследова-



ний (на примере остеосцинтиграфии) // Сибирский онкологический журнал. - 2009. - № 2. - С.106

10. *Косых Н.Э., Смагин С.И., Гостюшкин В.В., Савин С.З. Литвинов К.А.* Система автоматизированного компьютерного анализа медицинских изображений // Информационные технологии и вычислительные системы. – 2011. - № 3. - С.52-60

11. *Косых Н.Э., Гостюшкин В.В., Литвинов К.А., Потапова Т.П., Коваленко В.Л.* Метод автоматизированного компьютерного анализа планарных сцинтиграмм скелета // Бюллетень сибирской медицины. - 2012. - Т. 11. № 5-1. - С.63-65.